КЛИНИЧЕСКОЕ ПРИМЕНЕНИЕ ИНСТРУМЕНТОВ PROTAPER•NEXT™ В ЕЖЕДНЕВНОЙ ЭНДОДОНТИЧЕСКОЙ ПРАКТИКЕ

Л.А. Ладыгина
врач–терапевт
г. Харьков

Техника препарирования с помощью инструментов PROTAPER•NEXT™ очень проста и охватывает большинство довольно сложных клинических случаев.

Для того, чтобы эффективно использовать любой машинный инструмент, необходимо учитывать несколько правил, являющихся незыблемыми при механической обработке корневых каналов. И первым таким правилом является создание адекватного доступа к корневым каналам и удаление треугольников дентина (рис. 1). Треугольники дентина препятствуют прямолинейному доступу к корневым каналам и изменяют значение рабочей длины, способствуют избыточной циклической нагрузке на первичный файл, а также благоприятствуют возникновению угрозы создания уступа в корневом канале или транспортации его апикального отверстия при навигации. После раскрытия пульповой камеры и ее медикаментозной обработки 3% раствором гипохлорита натрия приступают к поиску устьев корневых каналов. Для этого можно использовать насадки Start–X (Dentsply Maillefer), которые помогут сгладить стенки пульповой камеры, удалить дентикли, найти устья узких и дополнительных каналов (рис. 2). Найти устья корневых каналов помогут и другие инструменты: эндодонтический зонд, Micro Opener (Dentsply Maillefer) размером №10 конусностью 6%. После обнаружения устьев работу начинают с более широких корневых каналов, например, с небного канала моляров верхней челюсти или дистального канала моляров нижней челюсти.

Удалить треугольники дентина над устьями можно, используя инструменты PROTAPER® SX из серии PROTAPER® UNIVERSAL. Этот инструмент необходим также для предварительного расширения устья корневого канала, перемещения коронковой порции канала от наружной кривизны корня и создания более выраженной формы. Работают инструментом PROTAPER® UNIVERSAL SX выметающими движениями наружу, смещаясь от фуркации (вращение – 300 об/мин, торк – 4–5 Н/см^2) (рис. 3). После чего проводится ирригация устьевой части раствором гипохлорита натрия.

Теперь можно перейти к следующему этапу или правилу – пройти корневой канал на рабочую длину и создать «ковровую дорожку». Процедура прохождения канала или его навигация с помощью ручных инструментов требует мануальных навыков, опыта и правильной стратегии в зависимости от клинической ситуации. Для этой цели лучше всего использовать К–файлы 08 или 10 в уз-

ких каналах и 15–20 в широких. Такие размеры ручных инструментов обусловлены их способностью пассивно проходить через апикальное отверстие без его расширения. Ручной инструмент дает информацию об анатомии канала, помогает расширить и сгладить стенки.

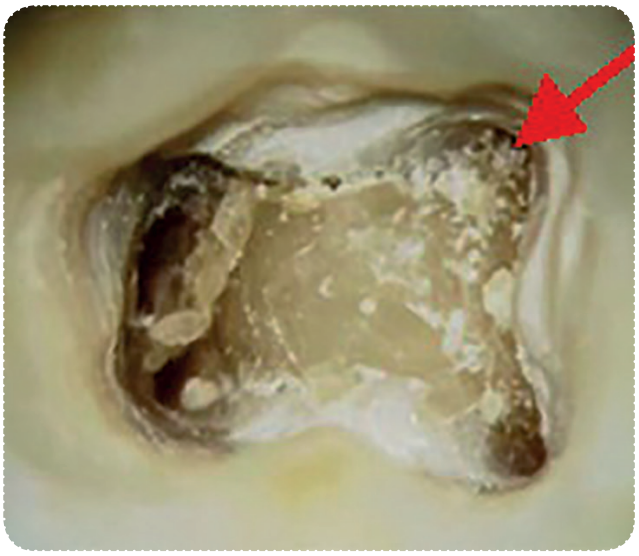

Рис. 1. Треугольник дентина на д устьем корневого канала.

Рис. 2. Работа насадки Start–X №3 (Dentsply Maillefer) по поиску и расширению устья корневого канала.

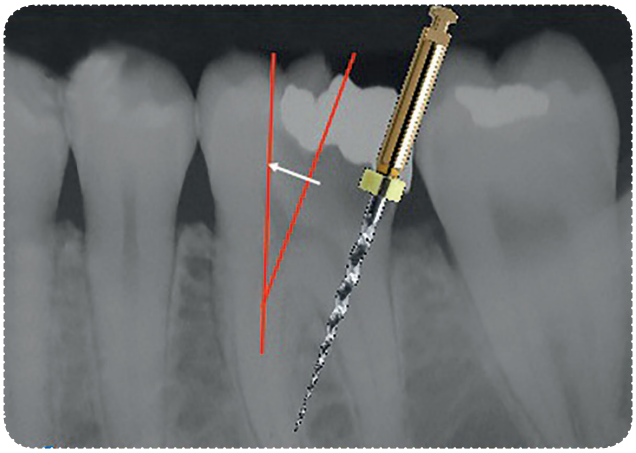

Рис. 3. Применение инструмента PROTAPER® UNIVERSAL SX.

К–файлы рекомендуется вводить вертикально с амплитудой в 1 мм в присутствии хелатирующего агента, постепенно увеличивая глубину проникновения. После введения его на всю рабочую длину файл вынимается на 1 мм и вводится легким нажатием пальца до конца. Затем файл снова выводится на 2 мм и опять проверяется вхождение до рабочей длины. После выведения файла на 4–5 мм и успешного его введения на всю длину создание «ковровой дорожки» считается подтвержденным (рис. 4). «Ковровая дорожка» представляет собой ход от устья канала до его апекса. Затем приступают к расширению «ковровой дорожки» с использованием вращающихся инструментов PATHFILE® (Dentsply Maillefer) (рис. 5). PATHFILE® №1 (0,13 мм верхушка) вводится на всю рабочую длину с вращением 300 об/мин и торком 5 Н/см^2. После достижения рабочей длины проводятся счищающие движения назад по одной из стенок корневого канала. Данная процедура проводится 4 раза, с последовательными касаниями мезиальной, дистальной, лингвальной или небной и щечной стенок канала. Тот же протокол применим и для PATHFILE® №2 (верхушка 0,16). Всегда необходимо использовать оба размера PATHFILE® перед применением PROTAPER•NEXT™ X1, так как размер его верхушки 17 ISO. Но при работе со сложной системой корневых каналов (искривления в нескольких плоскостях, облитерация, значительная кривизна в апикальной части и т.д.) рекомендуется использовать и PATHFILE® №3 (верхушка 0,19). Окончательное создание «ковровой дорожки» завершено и можно приступать к работе инструментом PROTAPER•NEXT™ X1 после подтверждения рабочей длины.

Рис. 4. Инструменты для создания «ковровой дорожки». К–файл №10 и Pathfiles 0,13 и 0.16.

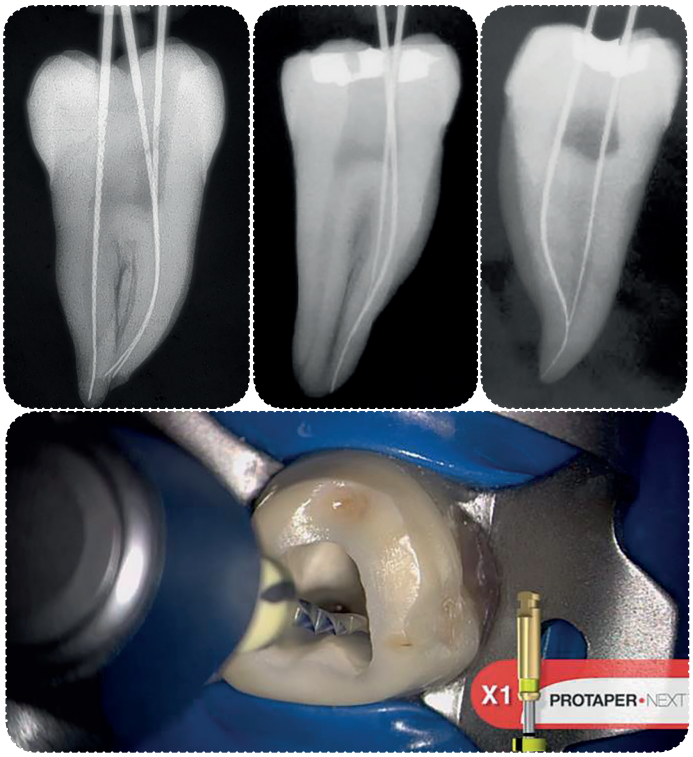

Рис. 5. Калибровка корневых каналов после создания «ковровой дорожки» и подтверждение рабочей длины.

Инструмент PROTAPER•NEXT™ X1 предназначен только для формирования канала и используется для обработки:

- простых корневых каналов;
- сложных и длинных корневых каналов;
- очень длинных и сильно искривленных корневых каналов.

Вводим гипохлорит натрия в корневой канал и начинаем работу с PROTAPER•NEXT™ X1 (вращение на 300 об/мин, торк 2,8 Н/см²). Следует помнить, что при работе с этим инструментом не используются клюющие и нагнетающие движения, направленные внутрь. В простых каналах движения должны быть пассивными по направлению к апексу на всю рабочую длину, после чего инструмент извлекается наружу на 3–4 мм и осуществляются обратные вычищающие движения в сторону большей кривизны канала, затем снова вводим файл на всю рабочую длину, касаемся апекса и счищающим движением выводим файл из апикальной трети. Такие движения «касание–счищение» повторяют 3–4 раза. Такие движения логически обоснованы, поскольку создают больше латерального пространства для удаления препятствующего дентина и позволяют файлу пройти вниз по корневому каналу, стремясь к рабочей длине. Если файл не продвигается апикально, его выводят, очищают режущие грани, промывают канал и повторяют описанные действия снова, пока не пройдут канал на рабочую длину (рис. 6, 7).

В сложных каналах PROTAPER•NEXT™ X1 вводится в канал до сопротивления по «ковровой дорожке», затем выводится немного назад и счищающими движениями удаляется дентин на этом уровне, увеличивая боковое пространство, затем снова пассивно до сопротивления (как правило, при второй попытке файл продвигается еще глубже), затем цикл движений повторяется до достижения рабочей длины. После достижения рабочей длины «касание–счищение» повторяют 3–4 раза. Формирование канала завершено.

Рис. 6. Линейка инструментов PROTAPER•NEXT™.

После применения PROTAPER•NEXT™ X1 проводится ирригация корневого канала и прохождение его первичным файлом для выведения всех опилок, затем канал промывается свежим раствором.

PROTAPER•NEXT™ X2 предназначен для первой финишной обработки. В большинстве клинических случаев он создает окончательную форму канала, работая преимущественно в апикальной и части средней трети канала. Использование этого инструмента проводится по тому же протоколу, что и предыдущего. Однако на финише движения «касание–счищение» нужно повторять 2–3 раза, а не 3–4 как у PROTAPER•NEXT™ X1, во избежание повреждения апекса. После достижения рабочей длины PROTAPER•NEXT™ X2 извлекается из корневого канала и осматривается. Созданная форма корневого канала может считаться окончательной, только если режущие грани апикальной части инструмента заполнены дентинной стружкой. Затем канал промывается, очищается от опилок инициальным файлом и снова промывается.

Калибровка корневого канала после работы с PROTAPER•NEXT™ X2: в канал вводится ручной К–файл 25/02, и если он залипает на рабочей длине, то препарирование закончено. Если он свободно движется в канале, то это означает, что верхушечное отверстие больше, чем 0,25, и апикальный участок следует калибровать инструментом 30/02. Если К–файл 30/02 залипает на рабочей длине, то форма создана. Но если этот инструмент не доходит до рабочей длины, то следует перейти к PROTAPER•NEXT™ X3, X4 или X5 при необходимости. Протокол их использования точно такой же, с той лишь разницей, что финишное движение «касание–счищение» проводят 1–2 раза. Калибровка апикального отверстия проводится вышеописанной техникой К–файлами 30/02, 40/02 и 50/02 соответственно.

Тактика препарирования в очень длинных и изогнутых каналах может немного отличаться ввиду того, что даже после нескольких вращательных и счищающих движений PROTAPER•NEXT™ X1 не может пройти на всю рабочую длину. Тогда необходимо работать PROTAPER•NEXT™ X1 и PROTAPER•NEXT™ X2 только в верхних 2/3 канала последовательно. Это создает дополнительное расширение этой зоны, что в дальнейшем не препятствует движению по на-

правлению к апексу PROTAPER•NEXT™ X1. Таким образом, после использования PROTAPER•NEXT™ X2 следует снова перейти к PROTAPER•NEXT™ X1 и дойти до рабочей длины без затруднений (рис. 8).

КЛИНИЧЕСКИЙ ПРИМЕР ОБРАБОТКИ И ОБТУРАЦИИ ВЕРХНЕГО КЛЫКА.

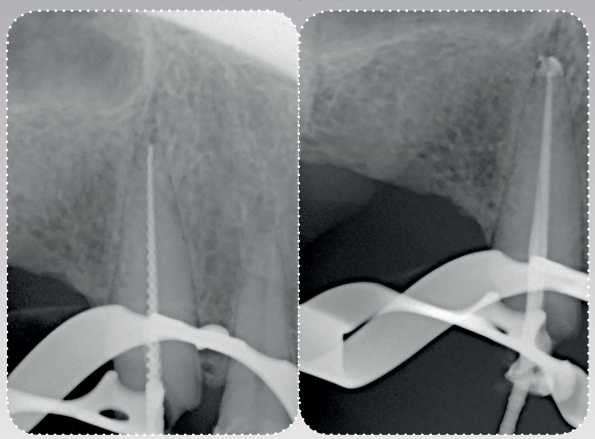

Рис. 7.1, 7.2. Препарирование проведено инструментами PROTAPER•NEXT™ X1 и X2 и обтурация системой GuttaCore™.

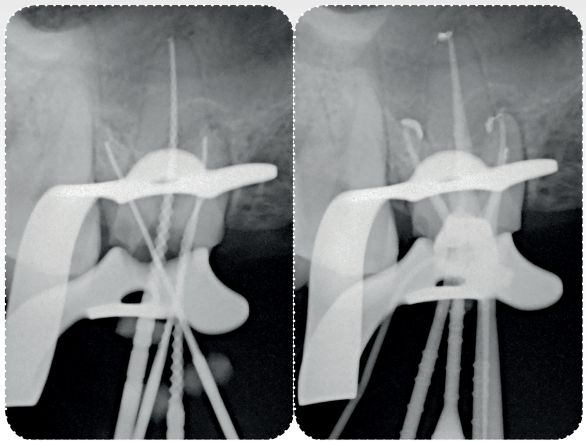

Рис. 7.3, 7.4. Клинический пример препарирования верхнего правого первого моляра. Обработка щечных каналов PROTAPER•NEXT™ X1 и X2 – небного канала PROTAPER•NEXT™ X3. Обтурация системой GuttaCore™.

КЛИНИЧЕСКИЙ ПРИМЕР ПРЕПАРИРОВАНИЯ ИЗОГНУТЫХ И ДЛИННЫХ КОРНЕВЫХ КАНАЛОВ. ПРЕПАРИРОВАНИЕ КАНАЛА ВЕРХНЕГО ПРАВОГО КЛЫКА ДЛИНОЙ 26 ММ. ПРЕПАРИРОВАНИЕ ПРОВЕДЕНО PROTAPER•NEXT™ X2 И X3.

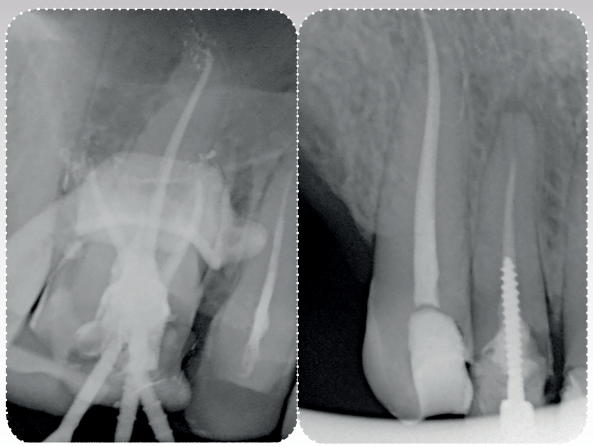

Рис. 8.1, 8.2. Обтурация методом вертикальной горячей конденсации гуттаперчи.

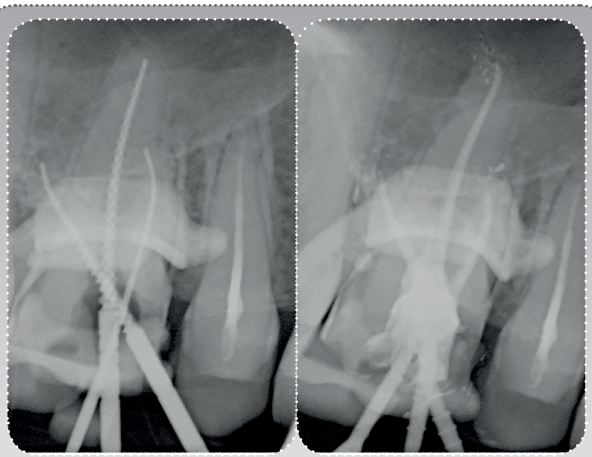

Рис. 8.3, 8.4. Препарирование каналов верхнего правого первого моляра. Обработка медиального щечного канала PROTAPER•NEXT™ X1 и X2, апикальное отверстие 0,25, обработка дисто–щечного канала теми же размерами, но с верхушкой размером 0,30. Небный канал обработан PROTAPER•NEXT™ X2 и X3, апекс 0,35. Обтурация небного канала системой Thermafil™, щечных каналов – GuttaCore™.

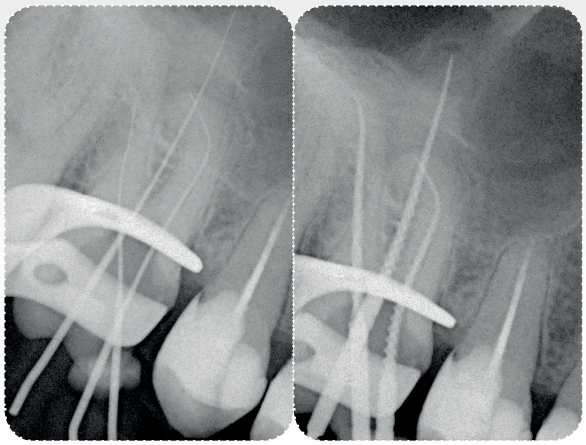

Рис. 8.5, 8.6. Препарирование каналов верхнего правого первого моляра. Все каналы препарированы PROTAPER•NEXT™ X1 и X2. Размеры апикальных отверстий небного и дисто–щечного каналов – 0,25. Обтурация системой GuttaCore™.

КЛИНИЧЕСКИЙ ПРИМЕР ОБРАБОТКИ КОРНЕВОГО КАНАЛА S–ОБРАЗНОЙ ФОРМЫ В НИЖНЕМ ПРАВОМ ПЕРВОМ МОЛЯРЕ. ДИСТАЛЬНЫЙ КАНАЛА ПРЕПАРИРОВАН PROTAPER•NEXT™ X3, АПЕКС – 0,35. МЕДИАЛЬНЫЙ ЩЕЧНЫЙ КАНАЛ ОБРАБОТАН PROTAPER•NEXT™ X1 И X2, РАЗМЕР АПЕКСА – 0,25, МЕДИАЛЬНЫЙ ЯЗЫЧНЫЙ КАНАЛ ОБРАБОТАН PROTAPER•NEXT™ X1 И X2, РАЗМЕР АПЕКСА – 0,30.

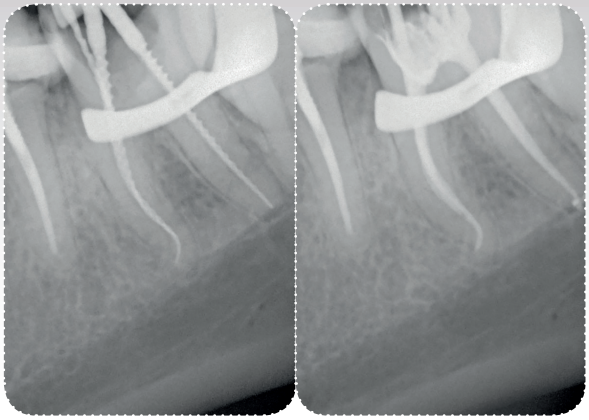

Рис. 9.1, 9.2. Обтурация дистального канала системой GuttaCore™, медиальных каналов – системой Thermafil™.

ПРЕПАРИРОВАНИЕ КАНАЛОВ С КРУПНЫМ ДИАМЕТРОМ

Отправной точкой при выборе размера PROTAPER•NEXT™ в такой клинической ситуации служит размер апикального отверстия корневого канала и выбранный инициальный файл.

Если К–файл 20/02 свободно проходит на всю рабочую длину, то препарирование начинают с PROTAPER•NEXT™ X2 (25/06). Если первые файлы имеют размеры 25/30, 30/35, 40/45 и они свободно проходят на всю рабочую длину, то препарирование может быть начато с PROTAPER•NEXT™ X3 (30/07), PROTAPER•NEXT™ X4 (40/06) и PROTAPER•NEXT™ X5 (50/06) соответственно (рис. 11).

Отдельно необходимо рассмотреть тактику применения PROTAPER•NEXT™ в каналах S–образной формой. Подобная конфигурация корневых каналов часто встречается в верхних латеральных резцах клыках и нижних премолярах, в щечных каналах верхних моляров и медиальной системе каналов нижних моляров. В каналах с данной формой для создания «ковровой дорожки» рекомендовано использование всех размеров инструмента PATHFILE® (0,13 мм, 0,16 мм и 19 мм) что увеличивает размеры «ковровой дорожки», обеспечивая меньшее заклинивание и прохождение через все изгибы PROTAPER•NEXT™ X1. Главный упор делается на обратно–счищающие движения (рис. 9).

ПРИМЕР ПРЕПАРИРОВАНИЯ ОССИФИЦИРОВАННЫХ КОРНЕВЫХ КАНАЛОВ НИЖНЕГО ВТОРОГО ЛЕВОГО ПРЕМОЛЯРА.

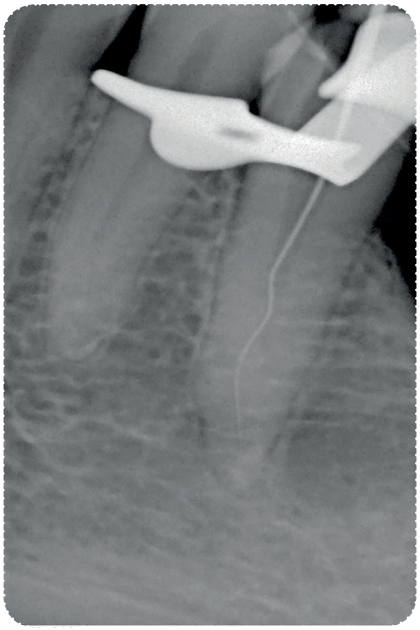

Рис. 10.1. Навигация язычного корневого канала.

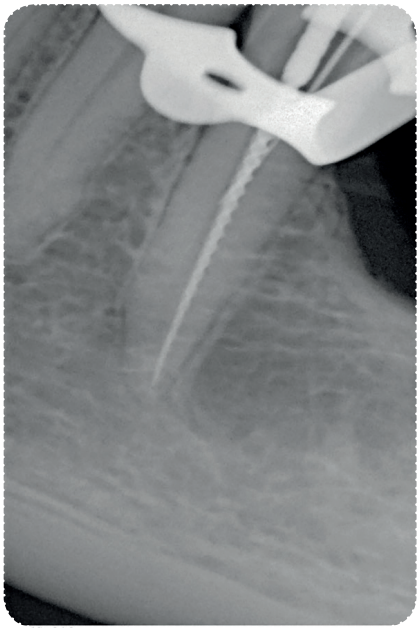

Рис. 10.2. После калибровки и обработки обнаружен дополнительный щечный канал.

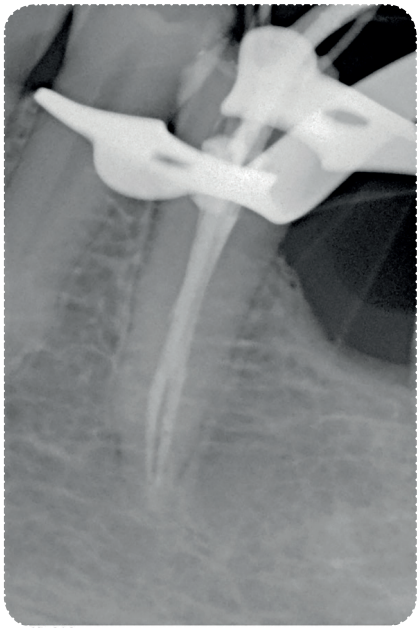

Рис. 10.3. Обработка корневых каналов проводилась последовательным применением файлов PROTAPER•NEXT™ X1 и X2 в средней и верхней трети каналов, затем PROTAPER•NEXT™ X1 и X2 на рабочую длину. Общее апикальное отверстие размером 0,25 мм. Обтурация системой GuttaCore™.

ПРИМЕР ПРЕПАРИРОВАНИЯ ШИРОКОГО КОРНЕВОГО КАНАЛА ПРИ ПОВТОРНОМ ЛЕЧЕНИИ. ОБРАБОТКА КАНАЛА ПРОВОДИЛАСЬ ФАЙЛАМИPROTAPER•NEXT™ X3 И X4, РАЗМЕР АПИКАЛЬНОГО ОТВЕРСТИЯ ПОСЛЕ КАЛИБРОВКИ – 0,40 ММ, ОБТУРАЦИЯ МЕТОДОМ ВЕРТИКАЛЬНОЙ ГОРЯЧЕЙ КОНДЕНСАЦИИ ГУТТАПЕРЧИ **(рис. 11.1-11.4)**.

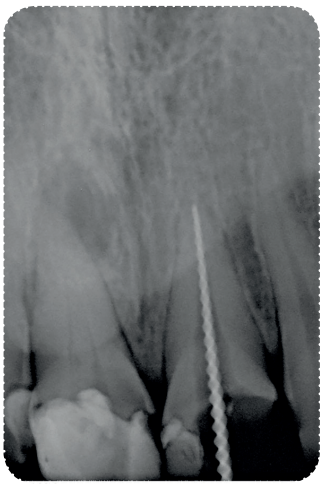

Дополнительно можно отметить, что навигация корневых каналов с сильным апикальным изгибом и оссифицированных каналов может проводиться с использованием не только К–файлов, но и С+ файлов (Dentsply Maillefer) с применением техники сбалансированных сил (рис. 10).

ВЫВОДЫ.

Всего лишь двумя инструментами из серии PROTAPER•NEXT™ X1 и X2 может быть обработано большинство корневых каналов. Концепция повышающейся конусности в апикальной трети и понижающейся прогрессивной конусности в средней и коронковой третях позволяют эффективно обработать в малоинвазивной технике корневой канал, сохраняя его анатомию и минимизируют его ослабление. Уже PROTAPER•NEXT™ X2 адекватно формирует корневой канал для оптимальной ирригации и обтурации. Остальные инструменты серии PROTAPER•NEXT™ – X3, X4 и X5 – имеют понижающийся процент конусности от кончика к фиксатору, что позволяет сохранить ткани корневого канала и обработать одновременно апикальное отверстие до большего размера.

PROTAPER•NEXT™ имеет билатеральное прямоугольное сечение (за исключением последних 3 мм у PROTAPER•NEXT™ X1, где используется квадратное сечение для придания большей прочности в узкой апикальной части) со смещенным центром , что наряду с вращательными движениями приводит к эффекту раскачивания или процессии. Такие движения обеспечиваю срезание тканей по большему пути по сравнению с инструментами с симметричной осью вращения. Происходит уменьшение соприкосновения инструмента и дентина корня, что снижает риск заклинивания. Смещенный центр и раскачивающиеся движения приводят к удалению опилок по направлению к коронке зуба. Вокруг режущих граней инструмента больше пространства, и лезвия остаются в контакте с дентином, что повышает режущую эффективность, поэтому препарирование канала проходит быстро и легко.

Сплав M–WIRE®, из которого изготовлены инструменты, увеличил их гибкость до 400%. Снижение циклической усталости и возможность пройти каналы с очень большой кривизной без риска отлома позволили уйти от громоздких гибридных техник препарирования анатомически сложных каналов, сокращая рабочее время и количество используемых инструментов, при этом повысить качество эндодонтического лечения и обеспечить комфорт пациенту.

ЗАКЛЮЧЕНИЕ.

Система эндодонтических инструментов PROTAPER•NEXT™ вполне отвечает всем требованиям для ежедневного клинического применения. У многих операторов присутствует страх поломки инструментов. Благодаря геометрии PROTAPER•NEXT™ эти инструменты сохраняют анатомическую форму корневых каналов и дают высокую степень очистки корневых каналов, что исключает постоперативные пломбировочные боли после лечения.

Значительное сокращение времени работы с инструментами PROTAPER•NEXT™ дает дополнительное время для химической очистки системы корневых каналов. Гибридную технику формирования корневых каналов можно исключить.

Все вышеперечисленные преимущества системы PROTAPER•NEXT™ позволяют практическому врачу охватить больший объем работы в сложных клинических ситуациях.

СПИСОК ЛИТЕРАТУРЫ

1. Castellucci A (2005) Endodontics Volume II. (Eds) IL Tridente, Florence Italy.
2. Clark D, Khademi J (2010) Modern molar endodontic access and directed dentin conservation. Dent Clin N Am 54: 249-273.
3. Gutmann JL. Minimally invasive dentistry (Endodontics) (2013) J Conserv Dent 16: 282-283.
4. Gutmann JL, Gao Y (2012) Alteration in the inherent metallic and surface properties of nickel titanium root canal instruments to enhance performance, durability and safety: a focused review. Int Endod J 45: 113-128.
5. Ingle JI (2005) Root canal preparation. In: PDQ Endodontics. BC Decker, Hamilton, Ontario: 129.
6. Pruett JP, Clement DJ, Carnes DL (1997) Cyclic fatigue of nickel-titanium endontic instruments. J Endod 23: 77-85.
7. Reuben J, Velmurugan N, Vasanthi S, Vijayalakshm (2008) Endodontic management of of a maxillary second premolar with an S-shaped root canal. J Consrv Dent 11(4): 168-170.
8. Scianamblo MJ. USPTO 6942484, 7094056,7955078 and 20060228669.Attorney: Fish & Richardson P.C Current U.S Classification: 433/102, International Classification A61C005/02, 2011.
9. Van der Vyver PJ and Scianamblo (2013) Clinical guidelines for the use of ProTaper Next instruments: part one. Endod Practice 16(4): 33-40.